

Q5. 子供が先天性股関節脱臼のため，定期的にX線写真を撮っています。将来に影響は無いでしょうか？

A5. 遺伝的影響や不妊の心配は，ほとんどありません。

出生時またはその直後に，大腿骨頭が関節包を被ったまま，寛骨臼の外に脱出しているものを先天性股関節脱臼と言います。そのまま放置すると，骨頭の修復は不可能となり，歩き始めると骨盤が沈み込み身体を患側に傾けて歩く，弾力性墜落破行がみられるようになります。しかし，乳児期に早期発見し治療を開始することで，大部分の患者様は治癒します。

そのため，小児股関節X線撮影は，先天性股関節脱臼の早期発見のために撮影されることがあります。また，その他の股関節疾患の場合にも撮影されますが，疾患の経過観察を目的として定期的に撮影されることがあり，回数が多くなってしまいます。

股関節の撮影で問題となるのが，生殖腺（男子は睾丸，女子は卵巣）への被ばくです。撮影回数も多くなることが予想されますから，小児の場合，診断できる範囲内で被ばく線量を少なくするための努力をおこなっています。例えば，放射線を透さない鉛などで生殖腺を覆って（男子では睾丸を，女子では卵巣のある下腹部を遮蔽します。図5-1）撮影します。

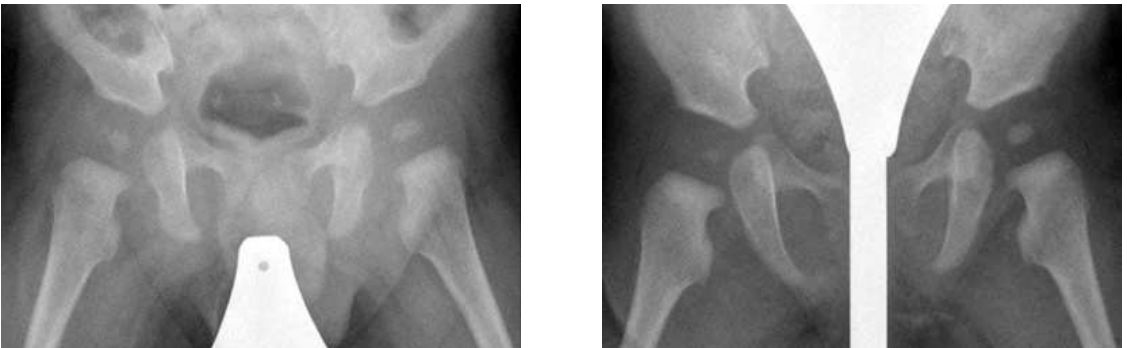

図5-1 小児股関節のX線写真（左；男子，右；女子）



その結果、1回の小児股関節撮影における生殖腺の被ばく線量は、男児で0.0

.001mSvぐらいだとされています。私達は、1年間に約2.4mSvの自然放射線を受けています。この線量と比較しても、十分に少ないことがわかります。これらのことから、小児の股関節撮影をおこなっても、遺伝的影響や不妊などの心配はほとんどありません。しかし、遺伝的影響は、将来子どもを生む可能性が高いほど重大なので、子どもを含む若い世代の生殖腺への被ばくは、極力避けなければなりません。

撮影する診療放射線技師の大半が所属する日本放射線技師会は、医療被ばく低減の目標値（ガイダンスレベル）を設定し、被ばくの軽減を呼びかけています。

また、体動などによる再撮影を防ぐ目的で、専用の撮影台（図5-2）を使用している施設もあります。




図5-2 専用撮影台